

基础研究

甘草总黄酮对慢性浅表性胃炎大鼠胃粘膜损伤的保护作用

林晓春, 陈育尧, 白殊同, 郑君, 佟丽
南方医科大学中医药学院, 广东 广州 510515

摘要:目的 研究甘草总黄酮对慢性浅表性胃炎大鼠胃粘膜损伤的保护作用,探讨其相关药理机制。方法 采用0.02%氨水合并饥饿失常刺激制备大鼠慢性浅表性胃炎模型,模型复制成功后动物随机分为模型对照组、维酶素对照组及甘草总黄酮高、中、低剂量组,连续灌胃给药30 d。采用HE染色观察胃组织病理学变化;阿利新蓝-糖蛋白结合法(AB-PAS)染色,检测胃粘膜上皮细胞粘蛋白合成、分泌功能;ELISA法测定血清中前列腺素E₂(PGE₂)含量;胃体部、幽门部微循环血流量评价胃微循环状况。结果 与正常对照组比较,浅表性胃炎模型组大鼠胃黏膜损伤率、胃组织病理学评分、粘蛋白含量显著改变;与模型对照组比较,试药组血清PGE₂水平显著升高,上皮细胞粘蛋白指数及酸性粘蛋白指数提高,上皮细胞粘蛋白分泌功能增强和黏膜屏障完整性得到恢复,大鼠胃黏膜损伤率显著下降。同时,胃微循环血流量改善。结论 甘草总黄酮抑制慢性浅表性胃炎大鼠胃粘膜损伤,保护和修复损伤的粘膜组织,这种作用与提高PGE₂水平相关。

关键词:甘草总黄酮;慢性浅表性胃炎;胃粘膜

Protective effect of licoflavone on gastric mucosa in rats with chronic superficial gastritis

LIN Xiaochun, CHEN Yuyao, BAI Shutong, ZHENG Jun, TONG Li
School of Traditional Chinese Medicine, Southern Medical University, Guangzhou 510515, China

Abstract: Objective To evaluate the protective effect of licoflavone on gastric mucosa in rats with chronic superficial gastritis and explore the possible mechanism. **Methods** SD rat models of chronic superficial gastritis was established by intragastric administration of 0.02% ammonia and long-term irregular diet. The rat models were then randomized into model group, vitacoenzyme group and 3 licoflavone groups of high, medium, and low doses. After 30 days of treatment, the gastric histopathology, mucosal lesions, scanning electron microscopy, mucin function production by the gastric mucosa epithelial cells, serum PGE₂ level and gastric microcirculation were assessed to evaluate the protective effect of licoflavone on gastric mucosa. **Results** Compared with normal control rats, the rat models of chronic superficial gastritis showed significantly higher gastric mucosal injury rate, histopathological scores and gastric mucin content. Licoflavone significantly ameliorated gastric pathology and increased serum PGE₂ level, enhanced acidic mucin secretion by the epithelial cells, and improved gastric microcirculation in the rat models. **Conclusion** Licoflavone feeding suppresses gastric mucosa injury, protects and restores the injured mucosa in rats with chronic superficial gastritis, and these effects are related with the up-regulation of serum PGE₂ level.

Key words: licoflavone; chronic superficial gastritis; gastric mucosa

慢性浅表性胃炎(CSG)是多种诱因引起的慢性胃粘膜炎症,由攻击因子和/或防御因子失衡所导致,其中胃粘膜的局部防御机制作用日益受到重视^[1-2]。CSG若失于治疗,可进一步发展为慢性萎缩性胃炎,继而癌变的可能。另外,慢性浅表性胃炎常伴有胃溃疡、穿孔、出血等严重损伤。因此,对慢性浅表性胃炎的早期治疗及抑制病情进展,对预防胃粘膜疾病的发生具有重要意义。

甘草总黄酮是中药甘草的主要有效成份,现代医学研究表明,具有抗氧化、抗肿瘤、抗炎、镇痛、抗病原微生物等多种药理作用^[3]。安胃疡胶囊以甘草总黄酮为主

要成分,临床上用于胃溃疡及抗胃溃疡复发的治疗,其含量为87%。本研究通过观察甘草总黄酮对慢性浅表性胃炎大鼠胃粘膜损伤的影响,评价甘草总黄酮对CSG大鼠胃粘膜的保护作用,阐明相关药理机制。

1 材料

1.1 药品及试剂

甘草总黄酮提取物,批号:101110,惠州市九惠制药股份有限公司;维酶素片,批号:101120,北海阳光药业有限公司;25%氨水,批号:20100323,广东光华化学厂有限公司;大鼠PGE₂试剂盒,批号:201110,bio-swamp公司;阿利新蓝,批号:24349,阿拉丁公司。

1.2 仪器

YP10002小动物电子称,上海佑科仪器仪表有限公司;HC3018R高速冷冻离心机,安徽中科科学仪器有

收稿日期:2012-11-13

基金项目:广东省重大科技专项(2007A032200001)

作者简介:林晓春,硕士研究生, E-mail: xiaochunll@163.com

通信作者:佟丽,研究员,博士生导师,电话:020-61648539, E-mail: zxy2@fimmu.com

限公司;ML 191 激光多普勒血流计、Powerlab 16/30 十六道生理信号采集系统,澳大利亚 Adinstruments 公司;Eclipse Ti-S 电子显微镜,日本 Nikon 公司;BH-2 光学显微镜,日本 Olympus 公司;S-3000N 扫描电镜,日本 Hitachi 公司;iMARK 酶标仪,美国 Bio-Rad 公司。

1.3 动物

SD(Sprague-Dawley)大鼠,体质量 200 ± 20 g,SPF 级,雌雄各半,6 周龄,由南方医科大学实验动物中心提供,实验动物合格证号:0086703。

2 方法

2.1 大鼠慢性浅表性胃炎模型的制备、分组及给药^[4]

采用 0.02% 氨水饮用配合饥饱失常刺激,连续刺激 110 d 诱发大鼠慢性浅表性胃炎模型,经胃组织病理学检查(HE 染色)检验确定模型复制成功。将模型复制组大鼠随机分组:甘草总黄酮高、中、低剂量组、维酶素对照组和模型对照组,12 只/组,雌雄各半,并与正常对照组一同进入实验。动物连续灌胃 30 d,其中甘草总黄酮高、中、低剂量组剂量为 0.60、0.30、0.15 g/kg、维酶素对照组为 0.35 g/kg,正常对照组及模型对照组灌胃同体积水。

2.2 胃微循环血流量测定

大鼠麻醉后仰位姿势,左最后肋骨下 0.3~0.5 cm 被毛,剪开皮肤及肌肉,剪短胃小弯处系膜充分暴露胃体,在胃左动脉食管支 3~4 间用激光多普勒血流计针式探头测定胃体部微循环血流量(测试时,生理盐水纱布保持胃体湿润),在胃体部与幽门部交界处,幽门部无明显大动、静脉血管处测定幽门部微循环血流量。

2.3 胃黏膜损伤评价

幽门环下 0.3 cm 处结扎肠管,由食道向胃腔注入 10 ml pH 7.2-7.6 的 PBS 缓冲盐溶液,随即食道结扎,取出胃并浸泡于冰 PBS 中。固定 15 min 后沿胃大弯剪开暴露胃腔,计算黏膜损伤率。

2.4 胃黏膜组织病理学检查^[5]

取胃组织用 10% 甲醛溶液固定,常规石蜡包埋,4 μ m 切片,经 HE 染色,以慢性炎症程度、活动性程度、变形及间质充血水肿程度三个作为评分指标,每项分为正常(-)、轻度(+)、中度(++)、重度(+++)(对应 0、1、2、3 分,有其余炎性表现加 1 分),最终以幽门部和胃体部两者得分和为炎性评分结果:0-0 分:正常;1-4 分:轻度;5-8 分:中度;9 分以上:重度

2.5 胃黏膜扫描电镜检查

沿胃大弯剪开后取 0.5 cm² 幽门部,pH 7.2-7.6 PBS 缓冲盐溶液振荡洗涤 3 次,每次 3 min,随即放入 2.5% 戊二醛溶液中,4 $^{\circ}$ C 固定保存 4 h 以上,随后组织梯度酒精脱水、醋酸戊二酯置换,真空干燥、喷金,s-3000N 扫描电镜下 1000 倍观察。

2.6 胃粘膜上皮细胞功能评价^[6]

取胃组织石蜡切片采用阿利新蓝-糖蛋白结合法(AB-PAS)染色,高倍镜下(400 \times)胃体部和幽门部分别取 3 个观察面分析并采用 Image-Pro Plus 6.0(IPP 6.0)软件分析处理,其中每个观察面至少有 6 个以上连续直线排列的表面上皮细胞。另外,酸性黏液 AB-PAS 染色染蓝色(IPP 6.0 软件以红色标记)、混合性黏液 AB-PAS 染色染紫红色(IPP 6.0 软件以黄色标记)、上皮细胞胞浆 AB-PAS 染色染淡红色(IPP 6.0 软件以绿色标记)。按以下公式计算上皮细胞粘蛋白指数和酸性粘蛋白指数:

上皮细胞粘蛋白指数(%)=(酸性黏液面积+混合黏液面积/上皮细胞面积) \times 100%

酸性粘蛋白指数(%)=(酸性黏液面积/上皮细胞面积) \times 100%

2.7 血清中 PGE₂ 含量测定

大鼠麻醉,腹主动脉取血,3500 r/min 离心 15 min,按试剂盒(elisa 法)操作方法测定血清中 PGE₂ 含量。

2.8 统计分析

结果以 $\bar{x} \pm s$ 表示,数据采用 SPSS 13.0 软件进行分析。计量资料采用单因素方差分析;等级资料采用 Kruskal-Wallis H 检验、组间比较采用 Two-Independent-Samples 检验;计数资料采用 Chi-Square 检验。显著性检验标准为 $P < 0.05$ 。

3 结果

3.1 胃黏膜损伤的大体观察

正常对照组大鼠胃黏膜表面呈现光滑、柔软而又光泽,胃体部呈橘红色,幽门部为橘黄色;模型组对照组胃黏膜充血水肿,色淡呈淡红色,红白相间,有散在点状、斑点或条状出血和糜烂,可见陈旧性出血和新鲜出血,黏膜损伤率高,个别动物胃窦部局部黏膜皱襞增厚,偶见粘液性黄色渗出物。甘草总黄酮给药 30 d 后,给药组胃腔黏膜光滑柔软,呈淡红色,黏膜损伤率低。与模型对照组比较,黏膜损伤率甘草总黄酮中、低剂量组均有显著性差异(图 1)。

3.2 胃黏膜层组织病理学变化

正常对照组胃黏膜腺管排列整齐,大小形状一致,呈单柱状,固有腺体排列紧密整齐,黏膜层内未见炎性细胞浸润;模型对照组胃腺管紊乱或疏密不均,黏膜层呈充血性水肿,可见大量上皮细胞坏死脱落,胃黏膜层出现炎细胞浸润(以淋巴细胞和嗜酸性粒细胞为主,少量中性粒细胞)达 1/3,程度以轻度为主。同时黏膜固有层、黏膜肌层变薄且肌层紊乱、下缘缺损。另外模型对照组大鼠胃黏膜下层水肿明显,炎细胞多见且向黏膜层迁移。甘草总黄酮给药 30 d 后,胃黏膜层炎性细胞数目减少,胃腺排列稍整齐平整,黏液增厚且腺管构造逐渐

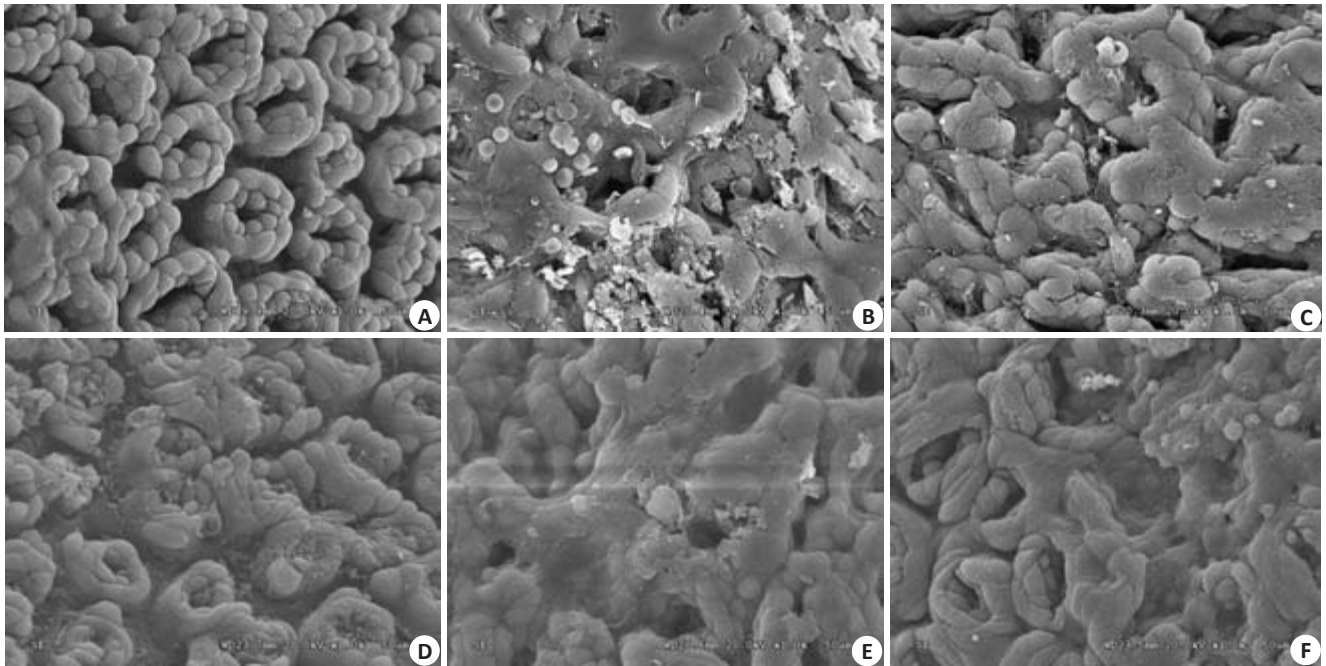


图3 大鼠胃粘膜扫描电镜

Fig.3 Scanning electron microscopy of the rat's gastric mucosa indifferent groups (Original magnification: $\times 1000$). A: Normal group; B: Model group; C: Vitacoenzyme group; D, E, F: High-, medium-, and low-dose licoflavone groups, respectively.

上皮细胞粘蛋白指数和酸性粘蛋白指数增加,其中甘草总黄酮高、低剂量组能显著提高上皮细胞粘蛋白指数,甘草总黄酮中剂量组酸性粘蛋白指数显著增加(图4)。

3.5 对胃微循环血流量的影响

与正常对照组比较,模型对照组大鼠胃体部、幽门部胃微循环血流量显著下降;甘草总黄酮给药30 d后,各剂量组胃微循环血流量增加,其中甘草总黄酮中剂量组微循环血流量增加显著(图5)。

3.6 对血清中PGE₂含量的影响

与正常对照组比较,模型对照组PGE₂含量显著下降。甘草总黄酮给药30 d后,各剂量组含量均提高,其中,甘草总黄酮高、中剂量组与模型对照组比较有显著性差异(图6)。

4 讨论

胃粘膜损伤是胃防御功能与损伤因素间失衡引起的急、慢性炎性破坏。本项研究采用氨水合并饥饿失常成功诱发大鼠慢性浅表性胃炎模型,氨水通过抑制内源性PGE₂合成和分泌,继而破坏粘膜上皮细胞的能量代谢,导致其结构导致黏液合成、分泌功能损伤^[7],表现为本次实验CSG大鼠胃粘膜胃组织病理学评分、胃黏膜损伤率的显著增加及扫描电镜下的上皮细胞溃烂损伤、形态紊乱等粘膜损伤,此种损伤与依赖于胃粘膜上皮细胞活性的胃黏膜屏障破坏密切相关^[8-11],这与实验中模型对照组大鼠上皮细胞粘蛋白指数和酸性粘蛋白指数降低相一致。

现代医学研究表明,甘草总黄酮有抗炎镇痛、抗氧化、抗肿瘤、抗病毒、抗溃疡等多种药理作用,但对胃粘膜上皮细胞活性及PGE₂相关粘膜保护作用的影响未见报道。本实验采用CSG大鼠模型,甘草总黄酮给药治疗30 d后,中、低剂量组胃粘膜损伤率显著降低,炎性细胞浸润减少,提示甘草总黄酮对胃粘膜具有较好的保护作用。胃粘膜扫描电镜显示,甘草总黄酮治疗后,胃黏膜屏障的完整性逐渐恢复,并出现新生的修复上皮细胞,这与组织病理检验结果相吻合。由于甘草总黄酮对胃粘膜上皮细胞的保护和修复作用,上皮细胞分泌粘蛋白及酸性粘蛋白功能恢复,与模型对照组,分泌粘蛋白指数显著升高,提示甘草总黄酮具有促进上皮细胞粘蛋白合成、分泌等功能,这也可能是甘草黄酮胃粘膜保护作用机制之一。

研究表明,PGE₂在胃粘膜保护机制中起重要作用。PGE₂一方面通过抑制胃酸及胃泌素的分泌保护胃粘膜,另一方面可以促进碳酸氢钠和黏液的分泌^[12-17]。在胃炎大鼠模型中,PGE₂应激性向下调节^[18]。有研究证明,前列腺素受体EP₂能促进胃微循环血管的舒张^[19-20],为粘膜提供充足的氧、各种营养物质及胃肠肽类激素,并及时有效地清除细胞代谢产物、反向弥散至黏膜内的H⁺及损伤因子,表明PGE₂对粘膜的保护作用是通过多种途径实现的。我们的研究结果表明,甘草总黄酮高、中剂量组大鼠血清PGE₂水平显著升高,说明甘草总黄酮对浅表性胃炎大鼠粘膜保护和修复作用与提高体内PGE₂水平密切相关。

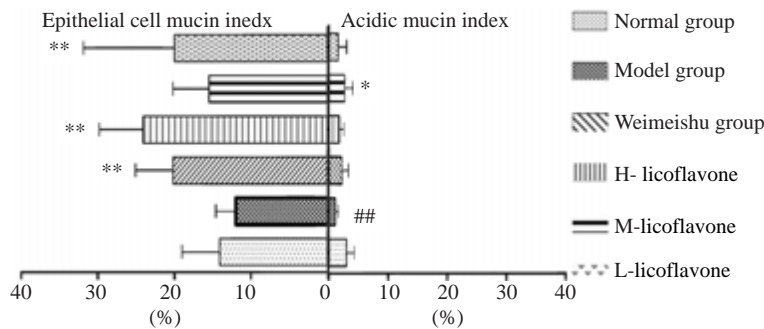
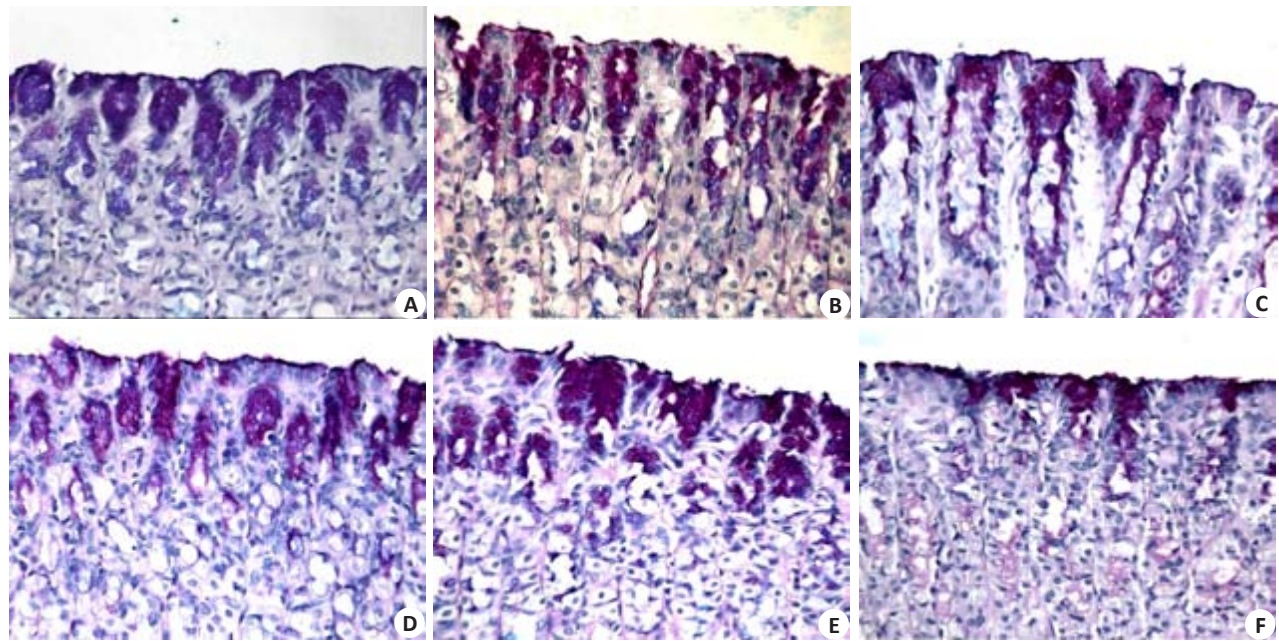


图4 对胃粘膜上皮细胞粘蛋白分泌功能的影响
Fig.4 Effects of the treatments on epithelial cell mucin secretory function in different groups (AB-PAS, original magnification: $\times 400$). A: Normal group; B: Model group; C: Vitacoenzyme group; D, E, F: High-, medium-, and low-dose licoflavone groups, respectively. $^{**}P < 0.01$ vs normal group; $^{*}P < 0.05$, $^{**}P < 0.01$ vs model group.

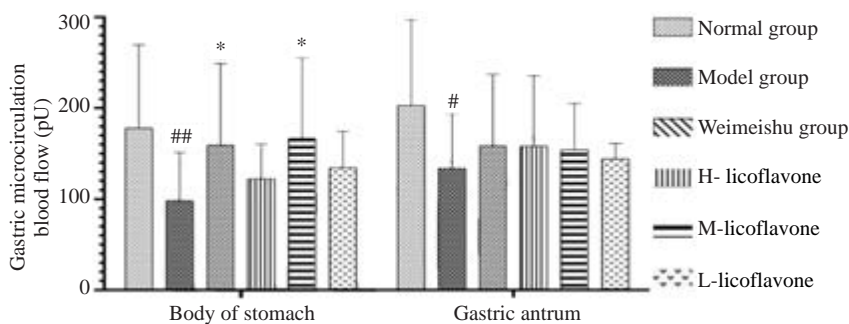


图5 对大鼠胃微循环血流量的影响

Fig.5 Effects of different treatments on gastric microcirculation in the rats. $^{*}P < 0.01$, $^{**}P < 0.01$ vs normal group; $^{*}P < 0.05$ vs model group.

参考文献:

[1] 中华医学会消化病分会. 中国慢性胃炎共识意见[J]. 现代消化及介入诊疗, 2007, 12(1): 55-62.
 [2] Toller IM, Hitzler I, Sayi A, et al. Prostaglandin E2 prevents Helicobacter-induced gastric preneoplasia and facilitates persistent infection in a mouse model [J]. Gastroenterology, 2010, 138(4): 1455-67.
 [3] 张志东, 欧提库尔, 楚敏. 甘草黄酮研究进展及其临床应用前景[J]. 新疆化工, 2006, 30(2): 8-18.
 [4] 王北婴, 李仪奎. 中药新药研制开发技术与方法[M]. 上海: 上海科学

技术出版社, 2001: 20-33.

[5] 黎清成, 谭祖稳, 梁文华. 三联疗法佐用利多卡因和甘露醇治疗慢性胃炎180例[J]. 实用医学杂志, 2010, 26(5): 832-3.
 [6] 鸟居明, 有泉雅博, 岩崎仁. シット胃被覆すよび粘膜内粘液の组织化学的研究-数种药剂の胃粘膜に対する影响[J]. 日本消化器病学会杂志, 1984(81): 1529.
 [7] 陈锡美, 许树长. 胃黏膜疾病基础与临床研究[M]. 上海: 上海科技教育出版社, 2004: 297.
 [8] Corfield AP, Carroll D, Myerscough N, et al. Mucins in the gastrointestinal tract in health and disease[J]. Front Biosci, 2001, 6

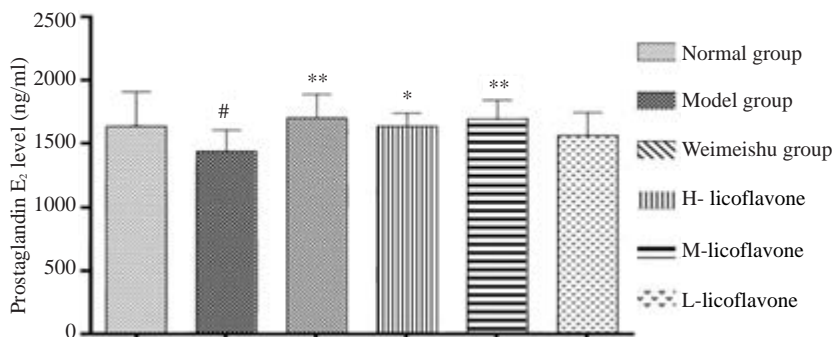


图6 对慢性浅表性胃炎大鼠PGE₂的影响

Fig.6 Effects of different treatments on serum PGE₂ level in the rats. #P<0.01 vs normal group; *P<0.05, **P<0.05 vs model group

(6): D1321-57.

[9] Corfield AP, Myerscough N, Longman R, et al. Mucins and mucosal protection in the gastrointestinal tract: new prospects for mucins in the pathology of gastrointestinal disease [J]. Gut, 2000, 47(4): 589-94.

[10] Slomiany A, Grabska M, Slomiany BL. Essential components of antimicrobial gastrointestinal epithelial barrier: specific interaction of mucin with an integral apical membrane protein of gastric mucosa[J]. Mol Med, 2001, 7(1): 1-10.

[11] 郭晓明, 夏天, 王胜春, 等. 中药益胃冲剂对大鼠胃粘膜PGE₂及上皮细胞粘蛋白的影响[J]. 世界胃肠病学杂志, 2002, 10(8): 931-6.

[12] 段永强, 成映霞, 朱立鸣, 等. 治萎防变胶囊对气虚血瘀型CAG大鼠PGE₂、GAS和血浆/胃组织MOT水平的影响[J]. 中国老年学杂志, 2011, 31(7): 1202-4.

[13] 唐 熠, 谢子清, 李 涓. 复胃胶囊对大鼠实验性慢性胃炎的作用[J]. 中药药理与临床, 2003, 19(1): 32-3.

[14] 王 莹, 刘 博, 宫月华, 等. 不同幽门螺杆菌菌株对大蒜素药物敏感性的差异及其与胃疾病的相关性[J]. 中国医科大学学报, 2009, 38(1): 15-8.

[15] 许庆党, 段广才, 张军喜, 等. 慢性胃炎、消化性溃疡患者携带株幽门螺杆菌基因分型[J]. 郑州大学学报: 医学版, 2007, 42(3): 509-11.

[16] 张 沥, 徐俊荣, 曹广周, 等. 热盐水致大鼠萎缩性胃炎模型的建立[J]. 世界华人消化杂志, 2002, 10(5): 571.

[17] 麻春杰, 王 艳, 宋美丹, 等. 胃和冲剂II号对慢性萎缩性胃炎大鼠胃蛋白酶活性、血清GAS和PGE₂的影响[J]. 中国中医药科技, 2011, 18(1): 17-8.

[18] Takeuchi K, Araki H, Umeda M, et al. Adaptive gastric cytoprotection is mediated by prostaglandin EP1 receptors: a study using rats and knockout mice[J]. J Pharmacol Exp Ther, 2001, 297(3): 1160-5.

[19] Takeuchi K, Ukawa H, Furukawa O, et al. Prostaglandin E receptor subtypes involved in stimulation of gastroduodenal bicarbonate secretion in rats and mice [J]. J Physiol Pharmacol, 1999, 50(2): 155-67.

[20] Takeuchi K, Kato S, Tanaka A. Gastrointestinal cytoprotection by prostaglandin E and EP receptor subtypes [J]. Nippon Yakurigaku Zasshi, 2001, 117(4): 274-82.

(编辑:吴锦雅)